17.

Jahresbericht

über die Wirksamkeit der

(früher Ewers'schen)

AUGEN-KLINIK

von

Dr. H. Schoeler,
Docent an der Universität

zu

Berlin

im Jahre 1874.

Berlin,
Verlag von Hermann Peters.
1875.

Nach dem Tode meines Vorgängers des Sanitäts-Rath Dr. Ewers übernahm ich die von ihm eröffnete Augenklinik, an welcher ich seit dem ersten Tage ihres Bestehens als Assistenzarzt, später als Mitarbeiter, und zuletzt als Leiter thätig war. Dank dieser ununterbrochenen Thätigkeit bin ich in der Lage einen sehr günstigen Bericht, als ersten für das Jahr 1874 abzustatten.

Die Gesammtzahl der ambulatorischen Kranken beziffert sich im letzten Jahre auf 3502; mit Einschluss von circa 600 schon zuvor von Dr. Ewers behandelten auf **4102**.

Aufnahme in die stationäre Klinik fanden: 460; die Zahl der grösseren Operationen beträgt 366; mithin für beide Zahlen mehr, als das von meinem Vorgänger erreichte Maximum.

Unterstützt wurde meine Thätigkeit durch die Herren Dr. Sellerbeck, Dr. Hagedorn und Dr. Niedergesäss. Ersterer leitete zum grössten Theil die ophthalmoskopischen Curse, wofür ich ihm noch meinen besonderen Dank sage.

Die klinischen Pensionsbedingungen sind die gleichen, wie bei meinem Vorgänger, geblieben. Ein eigenes Zimmer kostet demnach 1 Thlr. 20 Sgr. bis 2 Thlr. pro Tag (à Person), während die Aufnahme in gemeinschaft-

liche Zimmer auf 25 Sgr. bis 1 Thlr. pro Tag festgesetzt ist. Gewerkskranke und solche, welche von Communen unterstützt werden, zahlen nach dem hier allgemein normirten Satze 20 Sgr. pro Tag.

Die poliklinischen Sprechstunden finden (mit Ausnahme von Sonn- und Festtagen, wo ich die schweren Fälle von 9½ Uhr Vormittags an abfertige) täglich von 1½—2½ Uhr Mittags statt.

Meine Privatsprechstunde halte ich Nachmittags von 4—5 Uhr. (Sonntags von 9—10 Morgens.)

Dieser kurzen Vorbemerkung lasse ich nun eine Uebersicht der operativen Fälle folgen:

I.	Operationen an der Linse*)		88
	Extractionen nach von Gräfe's Methode .	52	
	„ von congenitalen Catarakten .	1	
	„ von traumatischen Catarakten	4	
	„ von spontanen, complicirten Catarakten	5	
	Einfache Linearextraction mit Iridectomie .	1	
	Discisionen der Linse	13	
	„ der Kapsel von Jugendstaaren	3	
	„ des Nachstaares durch die Cornea	9	
II.	Operationen an der Iris		85
	Iridectomien bei acutem Glaucom . . .	2	
	„ „ chronischem Glaucom . .	5	
	„ „ absolutem Glaucom . . .	3	
			173

*) Ausdrücklich bemerke ich, dass ich bei dieser statistischen Zusammenstellung dem von Prof. Cohn aufgestellten Schema gefolgt bin.

	Transport	173
Iridectomien bei Keratitis	3	
„ „ Leucom	16	
„ „ Leucoma adhaerens	11	
Staphyloma	1	
Occlusio pupillae	9	
Iritis	13	
Iridocyclitis	2	
Cataracta zonularis	1	
Cataracta traumatica	13	
Abtragung von Prolapsus iridis	2	
Punction von Iris-Hernie	1	
Iridectomie bei Hydrophthalmus	1	
Iridotomie	2	
III. Operationen an der Cornea		36
Punction der Cornea	2	
Keratotomien (nach Sämisch)	7	
Abtragung von Staphylomen	4	
Operationen des Keratoconus	2	
Tättowirung der Cornea	17	
Entfernung fremder Körper aus der vorderen Kammer	1	
Abrasio corneae	1	
Exstirpation von Geschwülsten an der Corneoscleralgrenze.	2	
IV. Operationen an den Lidern		38
Entropium-Operationen	3	
Ectropium	4	
Trichiasis	2	
		247

		Transport	247
	Ptosis	2	
	Symblepharon	1	
	Canthoplastik	20	
	Tarsoraphien	2	
	Plastische Operationen an den Lidern	1	
	Exstirpation von Lidtumoren	2	
	Excision von Xanthelasma am unteren Lide	1	
V.	Punction des corpus vitreum	1	4
	Extraction eines Zündhütchens aus dem Glaskörper	1	
	Extraction eines Eisensplitters aus dem Glaskörper	1	
	Extraction eines Cysticercus aus dem Glaskörper	1	
VI.	Punction der Retina	1	1
VII.	Enucleationen		19
	Enucleation bei ausgesprochener, sympathischer Erkrankung		
	a) nach Verletzung	1	
	b) ohne vorhergegangene Verletzung	1	
	Enucleation zur Verhütung von sympathischer Erkrankung		
	a) nach Verletzung	4	
	b) ohne vorhergegangene Verletzung	6	
	Enucleationen wegen Tumoren	2	
	Enucleationen wegen Schmerzen im erblindeten Auge	5	
			271

	Transport		271
VIII.	Exstirpation von Tumoren aus der Orbita mit Entfernung des Bulbus	1	1
IX.	Operationen an den Muskeln		86
	Rücklagerung bei Strabismus convergens .	57	
	Rücklagerung bei Strabismus divergens . .	14	
	„ „ „ sursum vergens	2	
	„ wegen Insufficienz	2	
	Vorlagerung bei Strabismus deorsum vergens	1	
	„ des Internus	4	
	„ des Externus	6	
X.	Pterygium-Operationen	1	1
XI.	Exstirpation der hypertrophirten Caruncula .	4	5
	Exstirpation einer Geschwulst an der Thränendrüse	1	
XII.	Exstirpation eines Scleraltumors	1	1
XIII.	Exstirpation einer Granulationsgeschwulst aus dem Cavum orbitae	1	1
			366

1. Staar-Operationen.

a) Statistik derselben. b) Erfolge bei Cataracta traumatica. c) Benutzung der Staaroperirten mit voller Sehschärfe zur Bestimmung des „sogenannten Accommodationsvermögens" bei denselben. d) Casuistische Belege für die Richtigkeit der Cramer-Helmholtz'schen Accommodationstheorie durch α) pathologische β) physiologische Fälle.

a) Statistik derselben

Unter den 52 von mir nach v. Graefe's Methode ausgeführten Staaroperationen erzielte ich in

16 Fällen volle Sehschärfe (Sn. XX. in 14'), während
7 mal Sehschärfe $^1/_2$ (Sn. XXX. in 14')
7 „ „ $^1/_3$
2 „ „ $^1/_4$
2 „ „ $^1/_5$
6 „ „ $^1/_7$
4 „ „ $^1/_{14}$
2 „ „ $^1/_{200}$
3 „ „ 0 betrug. (also $5^{10}/_{13}$ % Verluste.)
In 3 Fällen

bleibt die Sehschärfe unaufgeführt, da für einen wohl gelungenen Fall mir leider die Notizen abhanden gekommen sind, während die beiden anderen Staaroperationen an einem Cretin, mit welchem jede präcise Verständigung unmöglich war, ausgeführt worden sind. Interessant war nur bei Letzterer, einer Dame von 50 Jahren, welche seit mehreren Jahren auf beiden Augen total erblindet war, dass sie, trotzdem ich die Linse nebst Kapsel völlig rein entfernt hatte, wochenlang nur quantitative Lichteindrücke empfand. Fortgesetzte Beobachtungen bestätigten hinterher meine Vermuthung, dass in Folge des langen Nichtgebrauches Patientin die Bezeichnungen, wie die Vorstellung von den Objecten der umgebenden Aussenwelt vergessen hatte und nun aufs Neue sich allmählich durch Empirie den engen Kreis ihrer an's Sehorgan geknüpften Begriffswelt wieder aufbauen musste.

Hinsichtlich des einen Falles von congenitaler Cataract, einem linksseitigen, geschrumpften Pyramidalstaare bei einem jungen Mädchen von 22 Jahren, verweise ich auf den in der Pest.-Med.-Chir. Presse No. 28. 1874. von Dr. Gold-

zieher veröffentlichten Artikel: „Beiträge zur pathologischen Anatomie des Auges."

b) Erfolge bei Cataracta traumatica.

Bei traumatischen Cataracten habe ich vier Mal die von Graefe'sche Extractionsmethode und dreizehn Mal die Iridectomie (mit oder ohne Eröffnung der Linsenkapsel) ausgeführt. Zwei Mal bin ich so glücklich gewesen, noch rechtzeitig den Fremdkörper aus der Linse ein Mal ihn aus dem Glaskörper extrahiren zu können und dadurch den Augen ihre Sehkraft zu erhalten. Da die in den tieferen Gebilden des Auges weilenden corpora aliena wegen ihres, theils so regellosen, theils regelrecht ominösen Verlaufes stets ein besonderes Interesse darbieten, so sei es mir die Fälle einzeln mitzutheilen vergönnt:

1) Carl J. 43 Jahre alt, Schlossermeister in der Militärwerkstätte zu Potsdam war bei der Arbeit ein 4—5 Mm. langes und 2 Mm. breites, scharfkantiges Eisenstück durch das Centrum der Hornhaut in die Linse gedrungen. Die vordere Kammer war nur unvollständig erhalten, und stemmte sich die Basis des Eisenkeils noch gegen die Descemetii, während die Spitze desselben tief in der Linse vergraben, dieselbe staarig gebläht und getrübt hatte. — Vierundzwanzig Stunden nach dem Unfall vollführte ich die Linearextraction mit der Iridectomie nach oben und zog unter den schwierigsten Verhältnissen mit der gebogenen, von Graefeschen Pincette das Metallstück hervor. Um das Epithel der Descemetii und dadurch die Pellucidität der Hornhaut nicht zu erheblich zu schädigen, musste der Keil an seiner Basis gefasst und gesenkt

werden, um dann erst in Richtung seiner Längsachse durch die vordere Kammer behutsam geschleift werden zu können.

Die Reaktionserscheinungen waren nicht unerheblich, doch nicht von längerer Dauer. — Reichliche Kapselwucherungen, welche das Pupillargebiet ein wenig nach oben dislocirten, waren zwar in Folge derselben eingetreten, doch ergab die Sehprüfung eine Sehschärfe von $^1/_7$ [Sn. C. in 14′ (+ 4)]. Da die Menge der zurückgebliebenen Corticalmassen nicht erheblich ist, so nützte eine nach Monaten ausgeführte Discision auch nur wenig. Durch eine Iridotomie hoffe ich in nächster Zeit dem Patienten zu einem weiteren, bedeutenden Zuwachs der Sehschärfe zu verhelfen.

Einen zweiten Fall von Linsenverletzung repräsentirt Eduard G. 16 Jahre alt aus Berlin. Ein Fragment eines Zündhütchens war hier durch den oberen, äusseren Quadranten der Hornhaut und Iris des linken Auges hindurch in die Linse gedrungen. Graue Exsudatmasse verschliesst die Oeffnung in der Iris und zieht in Folge flächenhafter Verlöthung mit der vorderen Linsenkapsel dieselbe trichterförmig rückwärts. Der übrige Theil des Pupillarraums zeigt beim Fehlen aller iritischen Reizerscheinungen freie Beweglichkeit. Wie die Iritis ist auch die Linsentrübung eine nur partielle, am dichtesten nach oben aussen, entsprechend dem muthmaasslichen Sitze des Fremdkörpers, weniger dicht im Centrum, während die medial gelegenen Linsenparthieen völlig normale Pellucidität besitzen. S. $\frac{7}{200}$ (Finger in 7′. Jäger Worte 19).

Da der Vater des Patienten bei dem vorhandenen Reste von Sehkraft nicht geneigt erschien, seinen Sohn operiren zu lassen, so blieb derselbe c. ein Jahr hindurch unter der

Beobachtung, ohne dass während der Zeit der Zustand des Auges irgend welchen Alterationen unterlegen wäre. Selbst die Linsentrübung blieb scheinbar unverändert, wenigstens liess sich keine weitere Verbreiterung derselben aus einer proportionirten Abnahme der Sehkraft schlussfolgern.

Nachdem Patient sich inzwischen längere Zeit hindurch jeder Beobachtung entzogen hatte, tauchte derselbe im Januar dieses Jahres mit der freudigen Mittheilung, dass seine Sehkraft sich von selbst bessere, auf. Neugierig nahm ich die Untersuchung des verletzten Auges vor und fand nun folgenden, für Patienten wenig erfreulichen Befund: Entsprechend der Eingangsöffnung in der Iris besteht ein derb fibröser, glänzend weisser Narbenverschluss. Unzweifelhaft im Zusammenhange mit demselben, taucht ein c. 2 Mm. breiter Narbenstrang von der Rückfläche der Iris am Pupillarrande auf, um strahlig ausgezogen an der vorderen Linsenkapsel sich zu inseriren. Hinter demselben erblickt man im oberen, äusseren Quadranten der Linse, zum Theil gedeckt durch den Narbenstrang und in dicht getrübte Linsenmasse eingebettet, einen 1—2 Mm. breiten, gelbbraunen Körper. Das Zündhütchenfragment.! Während die äusseren Linsenparthien entschieden dichter und gesättigtere Trübung, als zuvor aufwiesen, erschienen die centralen, wie die medial gelegenen Abschnitte unverändert, und muss daher die auffallende Thatsache registrirt werden, dass partielle Catarakt, in der Weise begrenzt, durch fast zwei Jahre hindurch bestehen kann!!! In Anbetracht obigen Befundes war meine Diagnose nicht schwankend: „Partieller regressiver Zerfall der Linse schon bei partieller Linsentrübung“ und ist durch denselben, wie durch den Zug des schrumpfenden

Narbenstranges, durch welchen relativ durchsichtigere Linsensectoren ins Pupillargebiet rücken müssen, die spontane Aufbesserung der Sehkraft erklärt. Sollte nicht über kurz oder lang der fremde Körper auf Nimmerwiedersehen in die Tiefe der hinteren Kammer versinken, so war rasches Handeln geboten. Nach Verständigung mit den Angehörigen des Patienten vollführte ich Tags darauf die Lineärextraktion. Nach Eröffnung der vorderen Kammer durchschnitt ich mit einer sichelförmigen Nadel den deckenden Narbenstrang und extrahirte den fremden Körper mit der von Graefe'schen Pincette, um dann erst die Linse zu entbinden. Die Heilung ging gut von statten und betrug die erzielte Sehschärfe $^1/_7$. (Sn. C. in 14' (+3½). Mit (+2½) Jäger Worte 7).

Im Uebrigen ähneln hier die Verhältnisse nach der Operation sehr denen des vorigen Falles, und ist auch hier zur weiteren Aufbesserung der Sehkraft eine Iridotomie indicirt.

Zu den glücklichsten Begebenheiten der operativen Thätigkeit in der Augenheilkunde dürfte jedoch folgender Fall gezählt werden:

Wie bekannt, gehören Fremdkörper im Glaskörper zum noli me tangere, und handelt es sich in der Regel bei denselben nur darum, den passendsten Moment für die Enucleation des Bulbus zu wählen!

Ein zwölfjähriger Knabe Louis A. aus Berlin wurde mir vom Vater mit einer geschrumpften Catarakt auf dem rechten Auge zugeführt. Feine strangartige Verbindungfäden mit der hinteren Irisfläche, wie eine lineäre Narbe im Centrum der Hornhaut liessen am entzündlich traumatischen Ursprunge des Processes kaum Zweifel hegen, und doch wurde jede Möglichkeit einer stattgehabten Verletzung vom Vater, wie vom

ROYAL LONDON OPHTHAL HOSP

Sohne hartnäckig in Abrede gestellt. Da die Funktionsprüfung des Auges allen Ansprüchen genügte, ging ich bereitwilligst auf die Bitten des Vaters, „das hässliche Weisse" aus dem Auge zu entfernen ein; und glückte es mir nach ausgeführtem Lineärschnitt mit Iridectomie nach oben die geschrumpfte Linse mit der Kapsel in toto zu entfernen. Die Heilung erfolgte rasch, doch entsprach bei völliger Reinheit des Pupillargebietes die Sehschärfe von $^1/_{14}$ (CC. in 14′ mit + 4) nicht den berechtigten Erwartungen. Ophthalmoskopische Untersuchung: Diffuse Glaskörpertrübungen neben einzelnen, dichteren Flocken verschleierten den Augenhintergrund und bestätigten leider meinen Argwohn, dass hier noch das primäre Reizmoment, der Fremdkörper, im Innern des Auges weile. Vergebens suchte ich nach demselben, bis etwa drei Wochen nach der ersten Operation ein goldglänzender Reflex denselben verrieth.

Bei focaler Betrachtung erblickte man ein c. 3 Mm. langes, flaches Kupferplättchen welches sich dicht unter der Scleralnarbe in einem grobmaschigen, zwischen hinterer Irisfläche und der Letzteren ausgespannten Gitterwerk von vereinzelten Fäden mit seinem oberen Ende verfangen hatte. Da nur der oberste Theil des Metallplättchens fest haftete, während der untere frei zwischen den Fäden hin und her pendelte, war äusserste Vorsicht geboten. Behutsam wurde Patient auf das Operationsbett gelegt, ein möglichst kleiner Theil der alten Scleralnarbe mit dem Lanzenmesser wieder eröffnet und mit der Kapselpincette glücklich das corpus delicti hervorgezogen. Ein im Halbschlaf angestelltes Examen liess auf die direkte Frage, wann das Zündhütchen ins Auge geflogen sei, den verstockten, kleinen Sünder offen bekennen, dass vor einem halben Jahre der Unfall sich zugetragen habe.

Die Heilung verlief ohne weitere Störungen; es lichteten sich die Glaskörpertrübungen und verbesserte sich dementsprechend das Sehvermögen, so dass Patient bereits im November dieses Jahres mit (+ 4) volle Sehschärfe besass.

In drei weiteren Fällen von Fremdkörpern im Glaskörper habe ich mit dem Lanzenmesser eine breite Iridectomie ausgeführt und darauf mit dem Cystitom die Linsenkapsel ergiebig geöffnet, um durch leichten Druck mit dem Kautschoukl̈öffel von dem flüssig-breiigen Inhalt möglichst viel herauszulassen. Betont werden soll, dass in diesen Fällen keinerlei Reizzustände vor der Operation vorlagen und nach derselben dem Eintritt derselben durch eine energische Antiphlogose: Atropininstillationen, kalte Wasserumschläge und Inunctionen vorgebeugt wurde. Durch letztere habe ich in allen Fällen die Resorption der zurückgebliebenen Corticalmassen, wie die Aufhellung des Glaskörpers sehr begünstigt, indessen ist es mir hier bei diesen, noch in Behandlung befindlichen Fällen, trotz allmählig ansteigender Sehkraft nicht möglich gewesen den Fremdkörper zu entdecken. In jedem Falle glaube ich jedoch durch dieses Vorgehen — so lange die Funktionsfähigkeit nicht alterirt ist und keinerlei Reizzustände bedenklicher Art vorliegen — im Gegensatz zu der sonst allgemein üblichen Exspectative, günstigere Bedingungen für die Erträglichkeit des intraoculären Reizmomentes geschaffen zu haben. Neben einer in vielen Fällen nur unvollständigen und vorübergehenden Restitution der Sehkraft wird durch dasselbe überdiess, wie obiges Beispiel lehrt, in vereinzelten Fällen selbst völlige Heilung erzielt werden können.

OPHTHALMIC HOSPITAL

c) Benutzung der Staaroperirten mit voller Sehschärfe zur Bestimmung des „sogenannten Accommodationsvermögens" bei denselben.

Bekanntlich tauchte im Februar-März-Heft der klinischen Monatsblätter vom Jahre 1872 eine längst verklungene Streitfrage auf. Prof. Förster in Breslau war derjenige, welcher durch seine Behauptung, dass auch im linsenlosen Auge von Staaroperirten eine beträchtliche Accomodationsbreite von ihm beobachtet sei, aufs Neue den Feuerbrand unter den Ophthalmologen schürte. Die bestehende Lehre von der Accommodation des Auges wäre demnach, wenn nicht als irrig, so doch als nicht genügend zurückzuweisen gewesen. — Die Widerlegung Förster's sollte jedoch bald erfolgen. Schon in Abtheilung 1. Bd. XIX des Archivs für Ophthalmologie (1873) deckte Donders die Schwäche seiner Beweisführung erfolgreich auf. „Förster bewaffnet das Auge mit gewissen Gläsern und constatirt einen ansehnlichen Spielraum, innerhalb dessen grössere und kleinere Probeschriften damit erkannt werden, — ohne die Grenzen hiervon in Verband zu bringen mit der Grösse der Buchstaben und der Sehschärfe, welche nicht einmal angegeben wird, selbst ohne Bestimmung der Refraction, ohne die Grösse, Reinheit und Beweglichkeit der Pupille zu beachten, ohne Acht zu geben auf die theilweise Bedeckung der Pupille mit den Lidern bei abwärts gerichtetem Blick, ohne Sorge zu tragen, dass fortwährend in der Richtung der Axe durch die Gläser gesehen wird. — . . . Nur dann wenn er gezeigt hätte, dass innerhalb eines gewissen Spielraumes die Sehschärfe gleich gross bleibt, konnte von Accommodation die Rede sein." Zum Schluss legt noch Donders experimentell dar, dass die Art und Weise des

Sehens des accommodationslosen Auges mit Zerstreuungskreisen allein schon genügend sei, um die von Förster gefundene Accomodationsbreite zu erklären. Trotz dieser bündigen Zurückweisung erfolgte sehr bald in der dritten Abtheilung desselben Archivs eine Arbeit Woinow's, in welcher die Fehler der Förster'schen Untersuchung vermieden sind und dennoch eine Accommodationsbreite von ca. $^1/_{20}$ bei Aphakischen beobachtet wurde.*)

Da die Argumente von Donders diese beim Fehlen der Accommodation auf das Auftreten chromatischer Aberration basirte Untersuchungsmethode nicht berühren, und ich an meinen Staaroperirten mit voller Sehschärfe ein hinreichend brauchbares, alle Altersklassen umfassendes Material besass, beschloss ich zuerst nur unter gewissen, näher zu schildernden Cautelen einen Vorversuch zu machen, um mich zu vergewissern, wie weit unter den gewöhnlichen Bedingungen diese Gleichgültigkeit gegen das Wachsthum der Undeutlichkeit der Retinalperception reicht.

Zu dem Zwecke wählte ich die Burchardt'schen internationalen Sehproben und bestimmte mit Hülfe derselben den Punkt der grössten Deutlichkeit, oder richtiger ausgedrückt der geringsten Undeutlichkeit für die kleinsten noch erkennbaren derselben, um mir dann bei wechselndem Annähern und Abrücken derselben vom Auge die Grenze bezeichnen zu lassen, wo die Undeutlickkeit um einen deutlich wahrnehmbaren Bruchtheil wuchs. Ausdrücklich möchte ich es noch hervorheben, dass trotz voller Sehschärfe für die Ferne von dem

*) Leider ist es mir nicht möglich gewesen trotz meiner Bemühungen die Dissertation von Fr. Manhardt (Accommodationsvermögen bei Aphakie, Kiel 1873) mir zugänglich zu machen.

Die Sehschärfe desselben beträgt c. $^1/_7$ (C. in 14') und besteht hochgradige Hyperopie c. $^1/_{12}$. Auf dem rechten Auge werden bei Emmetropie, resp. leichter Hyperopie Sn. LXX in 14' erkannt. Uebergehen wir das in Folge einer Verletzung entstandene Leiden des linken Auges, weil es in keiner Verbindung mit dem uns interessirenden Zustande des rechten Auges steht, so findet sich am letzteren folgender Befund: Augäpfel mässig prominent, Färbung der Iris blaugrau, Pupillarreaktion lebhaft, brechende Medien diaphan. In dem Irisstroma sieht man medial, entsprechend dem horizontalen Meridian, und gerade nach unten einen dunklen Streifen von c. $^3/_4$ — $1^1/_4$ Mm. Breite, welcher nicht ganz bis zum freien Pupillarrande reicht, und bei Betrachtung im durchfallenden Lichte sich als rareficirter Theil des Iristroma's erweist. Ophthalmoskopisch erblickt man um die grauroethliche Sehnervenscheibe ein denselben mit Ausnahme des obersten Theiles von allen Seiten umgreifenden, glänzend weissen Ring. In seiner lateralen Hälfte wird derselbe von einen breiten Pigmentsaum umgrenzt, und findet sich concentrisch zu demselben auf der weissen Fläche selbst noch ein halbmondförmiger Pigmentstreifen. An der unteren, inneren Grenze der Papille ist eine kleine, kegelförmige Vertiefung (a^1) sichtbar, deren Wandungen, durch dünngesätes Pigment schwärzlich grau erscheinen, während ihr Boden glänzend weiss das Licht reflectirt. Eine ganz ähnliche, aber grössere Vertiefung (a_2), auch mit Pigment an den Wandungen ausgestattet, befindet sich ein wenig weiter nach abwärts. Ein Ast der unteren Retinalarterie taucht in derselben völlig unter, um am unteren Rande derselben wieder aufzutauchen.

Ob entsprechend dem Chorioidaldefect Retina vorhan-

den ist, lässt sich leider nicht entscheiden. Aus dem Verhalten des Retinalgefässes musste jedoch gefolgert werden, dass, wenn dieselbe vorhanden ist, sie sich nicht über die kraterförmige Vertiefung ausspannt, sondern derselben in die Tiefe folgt. Jedenfalls ergiebt eine Messung des blinden Fleckes, dass dieselbe, vorhanden, nicht funktionsfähig ist, denn der horizontale Durchmesser des ersteren, um das c. 3fache vergrössert, beträgt 4 Mm., während der Abstand desselben von der Pupille nur 1—4 Mm. beträgt, also, gleichfalls bedeutend, um das 2—3fache verringert ist.

Vergleichen wir diesen so äusserst seltenen Befund mit dem im ophthalmoskopischen Atlas von Liebreich pag. 42 mitgetheilten und abgebildeten Fall von cöloboma vaginae n. optici, so ergeben sich sofort beträchtliche Differenzen. Während Liebreich die Scheide des Nerven unterhalb der Papille, bevor sie in die Sclera überging, zu einer tiefen Tasche erweitert fand, über deren Oeffnung sich eine von Sehnerven ausgehende Membran hinüberspannte, so sind hier keine Niveauverschiedenheiten auf der circumpapillären Scleralfläche sichtbar. Nur zwei kleine, (im umgekehrten Bilde mit +3 betrachtet) c. 2—3 Mm. grosse, kegelförmige Vertiefungen, welche ihrer Tiefe wegen als Lücken nicht nur im Chorioidal- sondern auch Scleralgewebe aufgefasst werden müssen, zeigen sich als Bildungsdefecte. Das vorliegende Bild entspricht somit nur wenig dem von Liebreich entworfenen, und könnte meine Diagnose zweifelhaft erscheinen, wenn sie nicht durch die gleichzeitig vorhandenen Bildungsanomalien an der Iris, wie durch die abnorme Verbreiterung des blinden Fleckes eine wesentliche Unterstützung erführe. Zum Schluss soll noch betont werden, dass der

eigentliche Sehnerveneintritt nur durch seine grau-röthliche Färbung sich von der umgebenden Scleralfläche trennen liess und natürlich keinen Scleral- noch Chorioidalring im gewöhnlichen Sinne zeigte. Die Form desselben war im umgekehrten Bilde eine sehr ausgeprägt querovale und der Längs- wie Transversaldurchmesser desselben auffallend gering

II. Künstliche Pupillenbildung.

Ausser der gewöhnlichen Iridectomie zu optischen, wie antiphlogistischen Zwecken führte ich die Iridotomie mehrmals mit der von Wecker empfohlenen Scheere aus. Vorsichtig vorgehend wählte ich für die Iridotomie double nur die ungünstigsten Fälle von Iridochorioiditis mit vollständigem Pupillarverschlusse, wie die mit Leucoma corn. adhaerens centrale nach perforirenden Hornhautgeschwüren. Mit Ausnahme einer anerkennenden Kritik über das Instrument vom technischen Gesichtspunkte aus, möchte ich mich daher für's Erste eines jeden Urtheil's über das Verfahren selbst enthalten, bis sich bei mir an der Hand einer grösseren Anzahl sachlicher Anhaltspunkte die Indicationen für dasselbe schärfer herausgebildet haben.

III. Schieloperation.

Die Gesammtzahl der im verflossenen Jahre ausgeführten Schieloperationen beträgt (cf. pag. 7) 86. Die Einsicht, dass der körperliche Sehakt das vornehmlich regulirende Princip für unsere Eingriffe zur Restitution des antagonistischen Gleichgewichtes bildet, da unter seiner Urheberschaft auch ungleiche Innervationsimpulse sich associiren, liess mich mit ganz besonderer Aufmerksamkeit den Zustand des körperlichen Sehens nicht nur nach, sondern auch

vor der Operation untersuchen. Um jedoch die binoculäre Verschmelzungsfähigkeit von dem Vermögen der Höhen- wie Tiefenwahrnehmung gesondert prüfen zu können, genügte das Brewester'sche, gewöhnlich käufliche Stereoskop nicht, desgleichen entsprachen die adducirenden Prismen in demselben durchaus nicht den verschiedenen Stellungspostulaten bei den verschiedenen Schielformen. Auch das Berthhold'sche Spiegelstereoskop zeigte grosse Mängel. Weder war bei demselben für eine freie Beweglichkeit der Spiegel, noch für eine einseitige Verkürzung des Objectabstandes bei Anisometropie gesorgt, und unbegreiflicher Weise nur der rechte Schlitten drehbar gemacht. Desgleichen ist es bei demselben nicht möglich, entsprechend abnormen Rotationen des deviirten Bulbus Projectionsneigungen der Objectfläche auszuführen. Ferner bleibt es hier, wie bei allen mir bekannten, stereoskopischen Uebungsapparaten, eine Unmöglichkeit, die Stellung der Augen bei der Uebung selbst zu controlliren. Bei dem Javal'schen Apparate, welchen ich erst nach Construction meines eigenen kennen lernte, ist zwar für eine freie Drehung der Spiegel Sorge getragen, doch kann kein einseitiger Wechsel des Objectabstandes ohne Veränderung des Einfallswinkels, und keine Neigung des Objectes nach der Fläche vorgenommen werden. Auch haben alle diese Apparate den praktischen Uebelstand gemein kein Stativ, auf welchem sie in beliebiger Höhe für die Augen des Uebenden aufgestellt werden könnten, zu besitzen. Diese Erwägungen führten mich zum Entschlusse mir einen eigenen Apparat construiren zu lassen:*)

*) Derselbe ist von der Firma Paetz u. Flohr Unter den Linden Nr. 14 ausgeführt und für den Preis von 84 M. (jedes Paar unverschiebbare Objecte 3 M., jedes Paar verschiebbare Objecte 5 M.) daselbst zu beziehen.

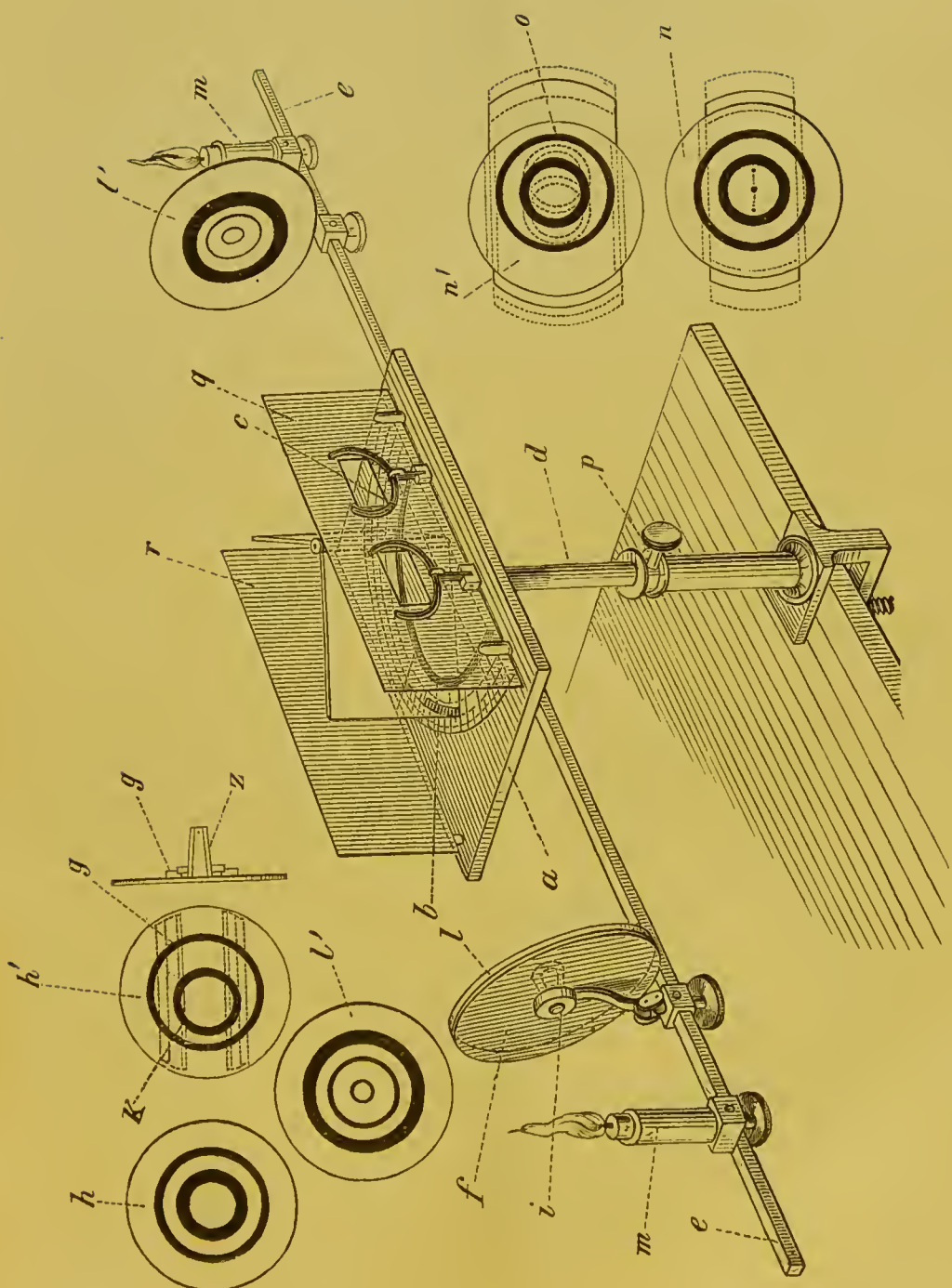
o
n
m
e
l'
n'
q
c
d
p
r
g
z
g
a
b
l
h'
k
l'
h
f
i
m
e

Auf einem Metalltische (a) von 17,5 Ctm. Länge und 10 Ctm. Breite sind zwei Spiegel, um eine verticale Axe drehbar, aufgestellt. Mit Hülfe eines jederseits am unteren, freien Ende des Spiegels angebrachten Nonius (b) können am Gradbogen die Stellungsänderungen derselben bis auf $^1/_{10}{}^{\circ}$ abgelesen werden, wenn an den, in der Furche (c) an der unteren Fläche des Tisches entlanggleitenden Knöpfen, gerückt wird.

Auf der verlängerten Axe (d) sind zwei bewegliche Arme (e) aufgesetzt, welche die Objecthalter (f) tragen. Letztere können nun auf den Armen mit ihren Objecten, welche mittelst eines konischen Zapfens (z) in der centralen Oeffnung der Objectscheibe befestigt sind, hin und her verschoben werden. Durch das Kugelgelenk, ferner in Folge der Drehbarkeit der Scheiben in Richtung ihrer Durchbohrungsaxe, wie in Folge der Verschiebbarkeit der Objecte der Fläche nach längst der in (g) gezeichneten Schiene sind sowohl alle Projectionsneigungen der Objectfläche, wie Höhenstellungen und Rotationsdrehungen ermöglicht. Benutzt man die in (h h^1) abgebildeten Objecte, so genügt eine Drehung um die Durchbohrungsaxe der Objectträgerfläche von (i), um Höhen- in Tiefenrelief zu verwandeln, ohne das der Untersuchte irgend welche äussere Anhaltspunkte für den Charakter des eingestellten Bildes gewönne. Diese Zeichnungen nemlich repräsentiren, wenn der kleinere Kreis mit seiner Excentricität sich dem Mittelpunkte der concentrischen Kreisfigur nähert, einen abgestumpften Kegel, dessen Spitze aus der Ebene der Zeichnung hervortritt. Findet dagegen eine Drehung von (k) zur äusseren Kreisperipherie des grösseren Kreises hin statt, so erblickt man im körperlichen Gesammtbilde einen Hohlkegel, dessen abgestumpfte Spitze weit hinter die Ebene der Zeichnung zurück-

tritt. Der Grund für dieses eigenthümliche Verhalten der Zeichnungen liegt darin, dass sie die naturgetreuen, ebenen Netzhautprojectionen der betreffenden Körper darstellen. In den Zeichnungen (ll^1) sind die Centren durchbohrt, und entsprechen ihre Oeffnungen den Oeffnungen der Objectträgerscheiben, Will man Patienten, welche in Folge hochgradiger Schwachsichtigkeit des einen Auges oder aus anderen, hier nicht zu erörternden Gründen keine Höhen- resp. Tiefenwahrnehmung besitzen, erst auf dem Wege gleichzeitiger Verschmelzung, erst durch einmalige Erzeugung eines binocularen Eindruckes erstere Qualitäten einüben, so eignen sich letztere Zeichnungen vornehmlich dafür. Durch die Oeffnungen braucht man nur jederseits das Licht einer, in dem Halter (m) steckenden Wachskerze scheinen zu lassen, um als einfachstes und auffälligstes Object für die Verschmelzung zwei Lichtflammen zu erhalten. Die Halter sind nach dem Princip der Wagenlaterne mit einer Spirale in ihrem Innern construirt, in Folge welcher die Kerzen ohne jede Nachhülfe in einmal bestimmter Höhe abbrennen. Sind dagegen gleichzeitig zwei Zeichnungen, deren Verschmelzung wegen Disparität ihrer Contouren nicht glückt, in voller Schärfe des Details in den Spiegeln sichtbar, so benutzte ich in getreuer Nachahmung der Excentricität in der Fixation des deviirten Auges ein drittes Paar von Zeichnungen.

Die Vorderseite derselben ist in (nn^1) dargestellt. In (n) wird die centrale Durchbohrung allein durch das Verschieben der grösseren Platte in ihrer Stellung zu beiden Kreisperipherien verändert, und dadurch jeder beliebige Grad von Excentricität in der Fixation erzeugt, während bei (n_1)

mit der centralen Durchbohrung auch der kleinere Kreis sich in seiner Lage zu dem grösseren, beweglichen verändert, wenn (o) verrückt wird, und dadurch der Charakter des Reliefs eine Aenderung erleidet.

Fügen wir noch hinzu, dass der Apparat auf einem, dem Liebreich'schen, stativen Augenspiegel entlehnten Stative ruht, und daher die Einstellung des Tisches in beliebiger Höhe durch die Schraube (p) gesichert ist, so erübrigte zur Vervollständigung der Schilderung nur noch folgendes: Zur Erleichterung der Abstraktion von der Aussenwelt bei den ersten Uebungsversuchen werden geschwärzte Metallschienen, die eine in (q), die andere in (r) aufgestellt, und durch eine dritte horizontale, auf den beiden ersteren ruhende, verbunden. Die in (q) postirte besitzt zwei Ausschnitte für die Augen des Uebenden und zwei Paar Halbringe für sphärische, wie prismatische Gläser.

Die Grenzen, in welchen für Drehung der Spiegel ich noch körperliche Wahrnehmung erhielt, sind folgende:

145°—35° (Divergenzstellung)
127°—52° (Convergenzstellung).

Ein ungeübter Emmetrop gelangte hingegen beim ersten Versuche die äussersten Grenzen für dieselbe festzustellen nur auf

140°—40° Divergenzstellung
130°—50° Convergenzstellung.

Fasse ich jedoch den Spielraum weiter, indem ich für Divergenzstellung das Gebiet der körperlichen Wahrnehmung trotz disparater Doppelbilder, und für Convergenz das Gebiet der Verschmelzung ohne Reliefwahrnehmung hinzufüge, so erweitert sich dasselbe noch bedeutend.

Anmerkung: Ist der Scheitelpunkt der Hornhaut 2″ von der Axe der Spiegel entfernt, so entsprechen für mich folgende, lineäre Distanzen den Winkelgraden der Spiegel:

127°	— 52°	— 2¼″	137,9° — 41,0° — 11″
129°	— 52°	— 2½″	138° — 40,2° — 12″
130°	— 50°	— 3″	138,1° — 40,1° — 14″
131,2°	— 47,8°	— 4″	138,7° — 40,1° — 16″
134°	— 46°	— 5″	139,0° — 40° — 18″
135°	— 45°	— 6″	139,2° — 39,4° — 22″
136°	— 44°	— 7″	140,0° — 39,4° — 26″
137°	— 43°	— 8″	140,0° — 38° — 38″
137,8°	— 42,2°	— 9″	141,0° — 37° — 14′
137,9°	— 41,5°	— 10″	141,2° — 37° — 28′

Da eine ausführlichere Schilderung meiner Untersuchungen erst später erfolgen soll, so möchte ich hier gewisse Ergebnisse nur kurz aufführen, und dabei folgende Gesichtspunkte als leitende für den Gang der Untersuchung hinstellen:

1) Ausser dem Vermögen körperlicher Vereinigung von disparaten, in ein und derselben Objectebene gelegenen, Bildpunkten (cf. Arch. f. Ophth. Bd. XIX Abth. 1.*) besteht ein analoges Vermögen für zwei in verschiedenen Objectebenen vor dem Auge gelegene, zusammengehörige Zeichnungen. Diese accomodative, stereoskopische Fusionsbreite, d. h. der Spielraum, in welchem bei festem Abstande der einen Zeichnung und gleichzeitiger Annäherung oder Entfernung der anderen körperliche Wahrnehmung stattfindet, beträgt beispielsweise an mir bei 45° und 135° Spiegelstellung und 20 Ctm. Objectdistanz der einen Zeichnung 12,2 Ctm. für die andere.

2) Letztere relative, accom. stereosk. Fusionsbreite zerfällt in einen positiven, diesseits der durch die Object-

*) Zur Identitätsfrage von Dr. H. Schoeler.

distanz gegebenen Ausgangsstellung und einen negativen jenseits der letzteren gelegenen Theil.

3) Dieselbe wird um so kleiner, je extremere Convergenz- oder Divergenzstellungen am Apparate einzuhalten sind, um zuletzt bei den äussersten Grenzen körperlicher Wahrnehmung Null zu werden.

4) Ferner wird dieselbe gleichfalls um so enger, je geringer die gewählte Objectdistanz ist.

Bekanntlich besitzen wir noch keine Untersuchungen an Anisometropen, welche uns die wichtige Frage, wie weit die Neutralisation derselben durch Brillen statthaft sei, exact beantworten. In dieser nur individuell zu lösenden Frage galt als generelles Maas für den Ausgleich der Refractionsdifferenz ca. $^1/_{24}$. In der accomodativ, stereoskopischen Fusionsbreite ist uns nun meines Erachtens das gesuchte Maas gegeben, und würden Messungen derselben nach Neutralisation des ametropen Auges in jedem Falle die Schärfe des zu verordnenden Glases präcise reguliren. —

Um eine zweite, höchst wichtige Frage zu lösen, bedarf es, wie für die soeben aufgeworfene, gleichfalls noch einer grösseren Zahl von Untersuchungen, als ich sie bisher angestellt habe. Bekanntlich erzeugen wir durch die Rücklagerung des Muskels bei Schielenden einen absoluten Beweglichkeitsdefekt in der Excursionsfähigkeit der Bulbi. Geringer fällt derselbe für die Vorlagerung aus. In all' den Fällen, wo körperliche Wahrnehmung bei Schielenden nach der Operation vorhanden ist, verliert jedoch die Frage nach der absoluten Beweglichkeit mit Ausnahme gewisser, kosmetischer

Rücksichten jede Bedeutung, vor der so unendlich wichtigeren nach Lage und Ausdehnung des Terrain's des binoculären Sehens.

Die Modalität des vorzunehmenden Eingriffes, Rück- oder Vorlagerung, wäre, wo binoculäres Sehen vorhanden ist, demnach dadurch bedingt, in wie weit eines der Verfahren vor dem anderen gewisse Vorzüge hinsichtlich der Breite oder Dislocation obigen Terrains besässe. Beispielsweise sei nur erwähnt, dass ein jugendlicher Hyperop mässigen Grades, an welchem zwei Tenotomien des Internus wegen eines hochgradigen Strabismus convergens ausgeführt wurde, nach der ersten, trotz noch restirender Convergenz, einen um 10° grösseren Spielraum für stereoskopisches Sehen, als der oben aufgeführte Emmetrop besass*) (Spiegelstellung von 51° u. 129° bis 36° u. 144°). Eine bald nach der zweiten Tenotomie vorgenommene Untersuchung lehrte, dass das Terrain nur um 4° enger geworden war. Bei der vorhandenen Weite hat dieser Verlust von 4°, welcher voraussichtlich mit der Zeit bei fortgesetzten, stereoskopischen Uebungen, allmählich verschwinden wird, wenig zu bedeuten. Viel ungünstiger hingegen ist die Dislocation des Terrains, in Folge welcher als maximaler Convergenzpunkt jezt 45° und 141° Spiegelstellung gefunden wird; denn was nützt es dem Patienten, dass er mit grösster Leichtigkeit bei so enormen Divergenzstellungen wie 29° und 151° noch körperlich sieht, da dieses ein nicht zu verwerthendes, nutzloses Vermögen repräsentirt. Hätte demnach auch kein Verlust von 4° nach der zweiten Tenotomie stattgefunden, so

*) Patient wurde zum ersten Male auf die Grenzen der körperlichen Wahrnehmung untersucht, nachdem er sich bereits 2—3 Wochen lang mit stereoskopischen Uebungen beschäftigt hatte.

wäre doch die Einbusse in der Breite des Terrains körperlichen Sehens in Folge der ungünstigen Dislocation eine enorme zu nennen.

An diesen Fall möchte ich einen zweiten von Strabismus convergenz in Folge von Hyperopie anreihen, bei welchem trotz einer vor 8 Jahren ausgeführten Tenotomie Höhen- und Seitenablenkung besteht, und nur in einer bestimmten Stellung (130° u. 45°) körperliche Verschmelzung vorhanden ist. Bei diesem muss erst durch eine zweite Operation ein Spielraum für dieselbe geschaffen werden. — Kaum günstiger gestalteten sich die Verhältnisse nach einer Vorlagerung des Rectus internus bei hochgradigem Strabismus divergens alternans, an welchem die myopische Patientin seit frühester Kindheit litt. Trotz Ausgleich's der Deviation für alle Blickrichtungen mit Ausnahme der extremen Seitenwendung nach Richtung des tenotomirten Antagonisten war dieselbe nur im Stande einen 10″ entfernten Gegenstand einfach zu sehen, und betrug am Apparat der Spielraum für körperliche Wahrnehmung nur 5°. Hervorgehoben werden muss, dass Patientin mit Ausnahme obiger Entfernung von 10″ im ganzen Gesichtsfelde Diplopie besass, welche sie jedoch nicht sehr belästigt, da für die Ferne die Eindrücke des linken, hochgradig myopischen Auges excludirt werden. — Während in den meisten Fällen von Strabismus divergens relativus vor der Operation der Spielraum für das körperliche Sehen am Apparate ein sehr enger ist und selbst nach derselben bisweilen nicht über 6—7° jederseits betrug, repräsentirt Adolf B., 25 Jahre alt, aus Berlin, für körperliche Verschmelzung den grössten, bisher an Patienten beobachteten, Spielraum von 17—18° jederseits (38° u. 143°, 55° u. 125°). Am 1. April 1872 mit prismatischen

Brillen wegen asthenopischer Beschwerden ausgerüstet, wurde Patient, da im Laufe von $1^1/_2$ Jahren die Myopie des rechten Auges von $^1/_{10}$ auf $^1/_8$ angewachsen war, und die Schwäche der Interni jetzt jede Arbeit in der Nähe nach kurzer Dauer unmöglich machen, im October 1873 tenotomirt. — Zuerst völlig von derselben befreit, tauchte die Asthenopie schon im Januar d. J. wieder aufs Neue auf. Es betrug dementsprechend

die Convergenzfähigkeit für 8″ weniger als Pr. 3°,
dyn. Divergenz „ „ Prisma 18°
dyn. Divergenz 4° in 14′
Adducdationsfähigkeit 8° „ „
Abductionsprisma 10—12° „ „

und erhielt der hochgradig blutleere Patient Eisenpillen verordnet. Zu gleicher Zeit wurden demselben stereoskopische Uebungen anempfohlen. Letztere wurden gewissenhaft ausgeführt und, durch vielfältige Prüfungen sorgfältig controllirt, ergab sich aus denselben im Verlaufe von c. $^3/_4$ Jahren allmählich obiger Spielraum am Spiegelapparate, welcher in die Sprache der Prismenuntersuchung übertragen, folgendermaassen lautet: Dynamisches Gleichgewicht im ganzen Gesichtsfelde, Wachsthum der Abductionsfähigkeit in 8″ Entfernung von 9° auf 10°, und 34° Adductionsfähigkeit in gleicher Entfernung.

Die Zahl meiner Untersuchungen ist zu gering, um die Beantwortung oben aufgeworfener Fragen zu ermöglichen, und sind aus derselben nur einzelne Fälle aufgeführt, um die Verschiedenheit der zur Sprache kommenden Verhältnisse anschaulich zu schildern. Erster und letzter Fall, wiewohl bisher noch fast vereinzelt, scheinen indessen sehr dazu angethan

zu sein, um die Tragweite therapeutischer Erfolge vermittelst stereoskopischer Uebungen glänzend hervortreten zu lassen.

Prognostisch lässt sich auf Grundlage der verschiedenen Breite für laterale, wie accommodative Fusion ein neues Classificationsprincip aller Schielformen aufstellen, da durch die Entwicklung letzterer Qualitäten selbst der kosmetische Effekt auf die Dauer graduell bedingt ist — und darin liegt nächst der Erzeugung des binoculären Sehaktes der grösste Werth aller stereoskopischen Uebungen.

Unter den Muskeloperationen muss noch aufgeführt werden, dass ich zweimal den Rectus superior (einmal am Ende des Jahres 1873) zurückgelagert, und einmal eine Vorlagerung des Rectus inferior ausgeführt habe.

Letzterer Fall ein Unicum, da meines Wissens bisher niemals diese Operation ausgeführt, oder wenigstens niemals publicirt worden ist, betraf einen 65jährigen Arbeiter N. aus Werneiches, welcher durch Netzhautablösung und consecutive Catarakt das Sehvermögen auf dem rechten Auge eingebüsst hatte. Auf dem linken war in Folge eines unglücklichen Falles, welchen Patient als Knabe gethan hatte, eine so hochgradige Parese des Rectus inferior vorhanden, dass das Hornhautcentrum, resp. die Gesichtslinie vom oberen Lide bedeckt wird, und nur ein schmaler Saum der Pupille sichtbar ist, welcher selbst bei forcirtester Hebung des oberen Lides nicht mehr als $^1/_6$ des ganzen Pupillarraumes repräsentirt. Sollte Patient ophthalmoskopirt werden, so musste das obere Lid vermittelst des Lidhalters gehoben werden, und man erkannte dann, dass das Auge hochgradig myopisch

(Myopie c. $\frac{1}{2^1/_2}$) neben einem ausgedehnten, ringförmigen Staphylom central einen grossen Aderhautdefekt, auf und um welchen klumpenförmig Pigment angehäuft ist, besitzt. Die paralaktische Verschiebung lehrte, dass die betreffende Parthie ausgebuchtet ist und ergab sich bei genauerer Besichtigung, dass ein Theil der Pigmentschollen in den Glaskörper hineinragt. Es liegt hier somit sehr wahrscheinlich eine traumatische Aderhaut-Netzhautruptur vor. Die Sehschärfe beträgt nur $^3/_{200}$.

In Folge der in den ersten Tagen des Märzes ausgeführten Tenotomie des Rectus superior konnte Patient als tiefsten Punkt im indirecten Sehen eine 35° unter der Horizontalebene befindliche Lampenflamme wahrnehmen, doch stand der unterster Theil des Limbus noch c. 2‴ vom unteren Lide entfernt, fehlte jede active Beweglichkeit, und genügte dieser Zustand noch nicht. Erst eine am 21. März vorgenommene Vorlagerung des Rectus inferior beseitigte obige Uebelstände und stellte nach c. 60jährigem Bestande der Parese selbst eine gewisse Beweglichkeit nach unten her.

Unmittelbar nach der Operation konnte Patient bereits eine um 54° unter der Horizontalen gelegene Lichtflamme im indirekten Sehen wahrnehmen, und wuchs bis zum 13. April 1874 der Effect, trotz Entfernung der Suturen, noch continuirlich, um mit 63° 26′ sein Maximum zu erreichen. 19° bezeichnen demnach den unmittelbaren Effect der Vorlagerung des Rectus inferior im vorliegenden Falle, und müssen demnach weitere 9° auf Wiedereintritt der Beweglichkeit verrechnet werden. Mit dem Perimeter bestimmt, betrug die Apertur des Gesichtsfeldes nach oben 40°, nach unten 50°. Entzückt war Patient

über die Zunahme seiner Sehschärfe, welche jetzt, wo nach langer Funktionsunfähigkeit die mehr centralen Parthien dem Einfall der Lichtstrahlen zugänglich gemacht waren, allmählig bis auf c. $^1/_7$ (Sn. C in 14' mit (— $2^1/_2$) Jäger Wort 1 bei stärkster Annäherung) stieg.

Wiewohl aus der Zahl der Conjunctival-, Corneal-, Iris- und Chorioidalerkrankungen, wie auch aus der Zahl der Netzhaut- und Sehnervenleiden (drei Fälle von Hemiopie) sich Manches als äusserst interessant hervorheben liesse, müssen wir hier darauf verzichten, um die aus dem Charakter eines Jahresberichtes resultirenden Grenzen nicht zu weit zu überschreiten. Zum Theil sollen auch einzelne derselben (z. B. Chorioidalerkrankungen) in Bezug auf die therapeutischen Erfolge bei gewissen Formen derselben einer gesonderten Besprechung unterzogen werden. Das Gleiche gilt auch für einzelne der Sehnerverenkrankungen.

Unter den Eingangs aufgeführten Operationen sind auch solche aufgeführt, bei denen gewisse Modificationen in der technischen Ausführung nothwendig wurden (cf. Iridotomie, Keratoconus, Punctio retinae) doch können wir aus den gleichen Gründen hier nicht näher auf dieselben eingehen.

Unter den publicirten Fällen führe ich einen Fall von acut entstandener Myopie*), ferner zwei Fälle von Cataracta pyramidalis**), dem sich in nächster Zeit ein Fall von Hemiopie (in Folge von Tumor an dem Chiasma n. opt.) und

---

*) Deutsche Klinik No 2. 1874. Dr. H. Schoeler.

**) Beiträge zur pathologischen Anatomie des Auges von Dr. Goldsieher. Pest. Med. Chir. Presse No, 28. 1874.

ein Fall von Gliom anschliessen werden. Unter der Beachtung befindet sich ferner noch ein Fall von recidivirendem Conjunctivaltumor (Xonthelasma?), welcher kürzlich von mir wegen eines Recidivs an einer von dem Primärgeschwulstheerde getrennten Parthie zum zweiten Male operirt worden ist. Im Verein mit einem zweiten Fall von eigenthümlicher Geschwulstform an der Corneoscleralgrenze sollen auch sie ihrer Zeit publicirt werden.

Berlin, Druck von W. Büxenstein.

E13



THE INSTITUTE
OF
OPHTHALMOLOGY
LONDON

EX LIBRIS